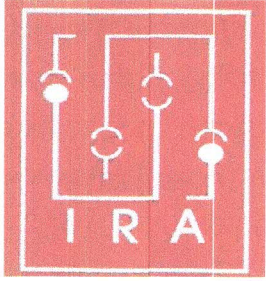


Ankylosing Spondylitis

এংকাইল'জিং স্পন্দাইলাইটিছ



IRA Committee on patient Education
ভাৰতীয় ৰিউমেটল'জী সন্থাৰ ৰোগী শিক্ষা সমিতি

Assamese Translation by:

Prof. Sanjeeb Kakati

Deptt. of Medicine, Assam Medical College, Dibrugarh

অসমীয়া অনুবাদ :

ডাঃ সঞ্জীৱ কাকতি

অধ্যাপক, মেডিচিন বিভাগ, অসম চিকিৎসা মহাবিদ্যালয়, ডিব্ৰুগড়

এংকাইল'জিং স্পন্দাইলাইটিছ (Ankylosing Spondylitis) কি?

এংকাইল'জিং স্পন্দাইলাইটিছ সংজ্ঞাটিৰ উৎপত্তি হৈছে দুটা শব্দৰ পৰা— “এংকাইল'জিং (লগ লগা) আৰু স্পন্দাইলাইটিছ (প্ৰদাহ)। এই নামৰ পৰাই বুজা গৈছে যে, ই বহু দিন ধৰি হৈ থকা প্ৰদাহৰ দ্বাৰা ৰাজহাড় (Spinal) ছেফ্ৰ'আইলিয়াক (Sacroiliac) আৰু কেতিয়াবা কঁকালৰ গাঁঠি (Hip joint) আদিৰ স্বয়ংক্ৰিয় সংযোজন হৈ সঞ্চালনহীন হৈ পৰা দেখা যায়। ইয়াক ছিৰ'নেগেটিভ স্পন্দাইল'আৰ্থৰেথী বুলিও কোৱা হয় যিহঁতু অন্য গাঁঠিৰ ৰোগ, যেনে— ৰিউমেটয়েড আৰ্থাইটিজ (rheumatoid arthritis)ৰ বিপৰীতে ইয়াত ৰিউমেটয়েড ফেক্টৰ নামৰ প্ৰতিদেহ(antibody) সাধাৰণতে পোৱা নাযায়।

কেনে লোকৰ এই ৰোগ হয়?

এংকাইল'জিং স্পন্দাইলাইটিছ (Ankylosing Spondylitis) সাধাৰণতে যুৱক-যুৱতীসকলৰ মাজত দেখা যায় বিশেষকৈ ২০ৰ পৰা ৩০ বছৰৰ ভিতৰত আৰু ইয়াৰ প্ৰাদুৰ্ভাৱ মহিলাতকৈ পুৰুষৰ ক্ষেত্ৰত তিনিগুণ বেছি। অধ্যয়ন কৰি দেখা গৈছে যে কাৰোৱাৰ যদি নিকট আত্মীয়ৰ (পিতৃ-মাতৃ, ভাতৃ-ভগ্নী, ল'ৰা-ছোৱালী) এংকাইল'জিং স্পন্দাইলাইটিছ আছে, তেন্তে তেনে লোকৰ এংকাইল'জিং স্পন্দাইলাইটিছ হোৱাৰ সম্ভাৱনা ৫ৰপৰা

১৬ গুণ বেছি। ইয়াৰ কাৰণ হৈছে এবিধ বংশানুক্ৰমিক কাৰক (Genetic Factor)। এইচ এল এ-বি২৭ (HLA-B27)।

এংকাইল'জিং স্পন্দাইলাইটিছ (Ankylosing Spondylitis) কিহে কৰে?

যদিও এংকাইল'জিং স্পন্দাইলাইটিছৰ কাৰণ এতিয়ালৈকে জনা হোৱা নাই ধাৰণা কৰা হৈছে যে, বংশানুক্ৰমিক, পাৰিপাৰ্শ্বিক আৰু দেহৰ স্ব-প্ৰতিৰোধ ব্যৱস্থাৰ জটিল অন্তঃ প্ৰক্ৰিয়া(interaction)ই দেহত অবিচ্ছিন্ন প্ৰদাহৰ সৃষ্টি কৰে। যাৰ ফলত এই ৰোগৰ সৃষ্টি হয়।

প্ৰকৃততে এংকাইল'জিং স্পন্দাইলাইটিছ (Ankylosing Spondylitis)ত কি হয়?

গাঁঠি আৰু সন্ধি-বন্ধনী (ligament) লগ লগা ঠাইত প্ৰদাহৰ সৃষ্টি হয়। বহুদিন ধৰি হৈ থকা প্ৰদাহে গাঁঠিৰ হানি বা ক্ষতি কৰে, গাঁঠি লগ লগাই আৰু নতুন হাড় সৃষ্টি হয় (new bone formation)। ই ৰাজহাড়ৰ ওপৰত বেছিকৈ কাৰ্যকৰী হয় আৰু ক্ৰমে ছিণ্ডেসম'ফাইটছ (Syndesmophytes), ডিচ্কেলকিফিকেছন (disc calcification) আৰু অৱশেষত ৰাজহাড়ৰ এনকাইল'ছিছ (ankylosis) হৈ লৰচৰ কৰিব নোৱাৰা ধঁনুভিৰিয়া আকাৰ লয়।

